

# Zoonotische Nematoden-Infektionen des Hundes - Ausbreitung von Thelaziose und kutaner Dirofilariose

Torsten J. Naucke, Johannes Magnis, Herbert Auer, Manuela Schnyder

Die Liste praxisrelevanter, durch Vektoren übertragener Infektionskrankheiten des Hundes (CVBDs) wächst stetig. Ursachen sind die Ausbreitung von Vektoren und die Einschleppung von Erregern, potenziell begünstigt durch den Klimawandel, insbesondere aber durch die Haltergewohnheiten (Mitnahme des Hundes auf Reisen, Importe von „Tierschutzhunden“). Gerade bei zoonotisch bedeutsamen Krankheiten ist in der Praxis erhöhte Wachsamkeit geboten, um mit den gegebenen Optionen in Prophylaxe und Therapie dieser CVBDs eine Endemisierung zu verhindern.

Die Liste möglicher Canine Vector-borne Diseases (CVBDs) bei Hunden in Deutschland ist durch erste autochthone Fälle der Thelaziose (hervorgerufen durch den Augenzwurm *Thelazia callipaeda*) und der kutanen Dirofilariose (verursacht durch *Dirofilaria repens*) zu ergänzen.

Das Verbreitungsgebiet des Augenzwurms weitet sich offenbar zunehmend nach Norden aus, und *Dirofilaria repens* wird vermehrt durch „Tierschutzhunde“ nach Deutschland importiert. Beide Helminthosen haben Zoonosepotenzial.

## Endemisierung von *Dirofilaria repens*

Beim Stichwort „Filarien“ steht derzeit zwar primär der Herzwurm *Dirofilaria (D.) immitis* im Fokus der Veterinärmedizin. Je nach Reise- bzw. Herkunftsland wird jedoch *D. repens* mindestens doppelt so häufig im Labor nachgewiesen. Beiden gemeinsam ist ihr Zoonosepotenzial, das aber bei *D. repens* wesentlich bedeutender ist. Differenzialdiagnostisch sind darüber hinaus auch noch weitere Filarienarten zu berücksichtigen (■ Tab. 1).

## Parasit und Vektor

Adulte Würmer von *D. repens*, die als Makrofilarien bezeichnet werden, parasitieren im subkutanen Bindegewebe (■ Abb. 1). Weibliche Exemplare werden bis zu 17 cm lang. Nach der Paarung entlassen sie sog. Mikrofilarien (Larvenstadium 1), die im Blut zirkulieren und von Mücken beim Stich aufgenommen werden. Die Mücken sind als Zwischenwirte obligatorisch - erst in ihnen erfolgt die Entwicklung zum infektiösen Larvenstadium 3. Diese infektiösen Stadien werden dann beim Stech-/Saugakt auf die

Endwirte (Karnivoren, Mensch) übertragen.

Als Vektoren sind eine Reihe von Stechmückenarten beschrieben, die auch in Deutschland vorkommen. *D. repens* kann sich also durch vorhandene Erregerreservoir (z. B. Importhunde) und Vektoren auch hierzulande verbreiten und sich als neue Zoonose etablieren.

## Ausbreitung und autochthone Fälle

Als Verbreitungsgebiet von *D. repens* in Europa ist v.a. der Mittelmeerraum bekannt. In Italien und Griechenland sind Prävalenzen bis zu 40% beschrieben. Der Parasit ist darüber hinaus aber auch in osteuropäischen Ländern weit verbreitet, beispielsweise in Ungarn mit regionalen Prävalenzen bis zu 30%.

In den letzten Jahren ist ein zunehmender Trend festzustellen, „Tierschutzhunde“ auch aus Osteuropa nach Deutschland zu importieren. So wurden alleine von 2006 bis 2009 über 500 Hunde aus Ungarn in ein einzelnes deutsches Tierheim verbracht. Beim Screening auf Hämoparasitosen stand der Nachweis von Mikrofilarien mit einem Anteil von 12% (n = 61 Hunde) der unter-

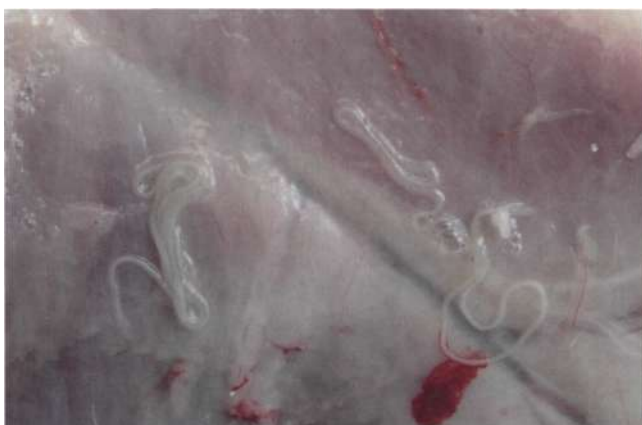

Abb. 1 Massiver subkutaner Befall mit *D. repens* beim Hund (Sektionsbild, Länge der adulten Würmer: 7-12 cm). © Vlasta Svobodova, Brno mit freundlicher Genehmigung.

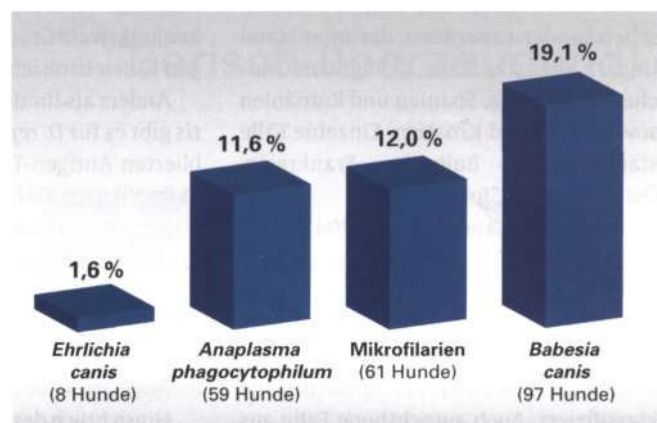


Abb. 2 Bei 507 aus Ungarn nach Deutschland importierten Hunden wurden Mikrofilarien als zweithäufigste Hämoparasitose nachgewiesen. Bei 60 von 61 handelte es sich um *D. repens*.

Tab. 1 In Europa beim Hund vorkommende, klinisch und/oder differenzialdiagnostisch relevante Filarienarten.

Art Länge adulter Würmer (mm)	Wirte	Vektoren	Lokalisation im Wirt	Klinik	Relat. Nachweis- häufigkeit.*	
			Adulte	Mikrofilarien		
<b><i>Dirofilaria immitis</i></b> W: 250-300 M: 120-180	Hund, Katze, Fuchs, andere Säugetiere, Mensch	Stechmücken	Pulmonalarterien, Blut	Blut	Pulmonal- arteritis, Herz- hypertrophie und-dilatation	ca. 10%
<b><i>Dirofilaria repens</i></b> W: 100-170 M: 50-70	Hund, Katze, Wild- karnivoren, Mensch	Stechmücken	subkutanes Bindegewebe	Blut, Haut	Pruritus, Ekzeme, Haarausfall, Schuppung, Knotenbildung	ca. 20%
<b><i>Acanthocheilonema reconditum</i></b> W: 21-26 M: 9-17	Hund	Flöhe, Läuse, Haarlinge	subkutanes Bindegewebe, Körperhöhlen, Nieren	Blut	Pruritus, Ekzeme, Haarausfall	ca. 70%
<b><i>Acanthocheilonema dracunculoides</i></b> W: 33-55 M: 10-31	Hund, Fuchs, Hyäne	Lausfliegen	Peritonealhöhle	Blut	apathogen?	ca. <1%

\* Geschätzter Anteil an Nachweisen von Filarien bei Laboruntersuchungen eingesandter Proben von Importhunden aller Herkünfte europaweit.

suchten Tiere gleich an zweiter Stelle der häufigsten Befunde. 60 von 61 Filarien-positiven Hunden waren mit *D. repens* infiziert (Pingen et al., 2009) (■ **Abb. 2**).

In einer weiteren aktuellen Studie (Pantchev et al., 2011) war *D. repens* die am häufigsten nachgewiesene Filarienart in Blutproben von importierten Hunden und Reise begleitenden Hunden. Die jeweilige Herkunft des Parasiten ließ sich 11 europäischen Ländern zuordnen, darunter stand Ungarn an erster Stelle, gefolgt von Griechenland, Italien, Spanien und Rumänien sowie Polen und Kroatien. Einzelne Fälle stammten aus Bulgarien, Frankreich, Österreich und Slowenien.

Aus Deutschland sind seit 2004 bereits mehrere autochthone Fälle beschrieben worden: 4 Jagdhunde aus der Region um Karlsruhe wurden positiv getestet, und 5 Hunde aus einem Schlittenhunderudel in Brandenburg wurden als Verdachtsfälle klassifiziert. Auch autochthone Fälle aus direkt angrenzenden Nachbarländern wie den Niederlanden und Österreich wurden in den letzten Jahren publiziert.

### Klinik und Diagnostik

Klinische Symptome treten bei Infektionen des Hundes mit *D. repens* nicht regelmäßig auf. In einigen Fällen sind jedoch Dermatitisen, die mit Pruritus verbunden waren, beschrieben. Adulte Würmer können noduläre Hautveränderungen in verschiedenen Körperregionen verursachen, die fälschlicherweise zunächst als Neoplasien diagnostiziert werden könnten. Auch konjunktivale Granulome werden in einigen Fällen beobachtet.

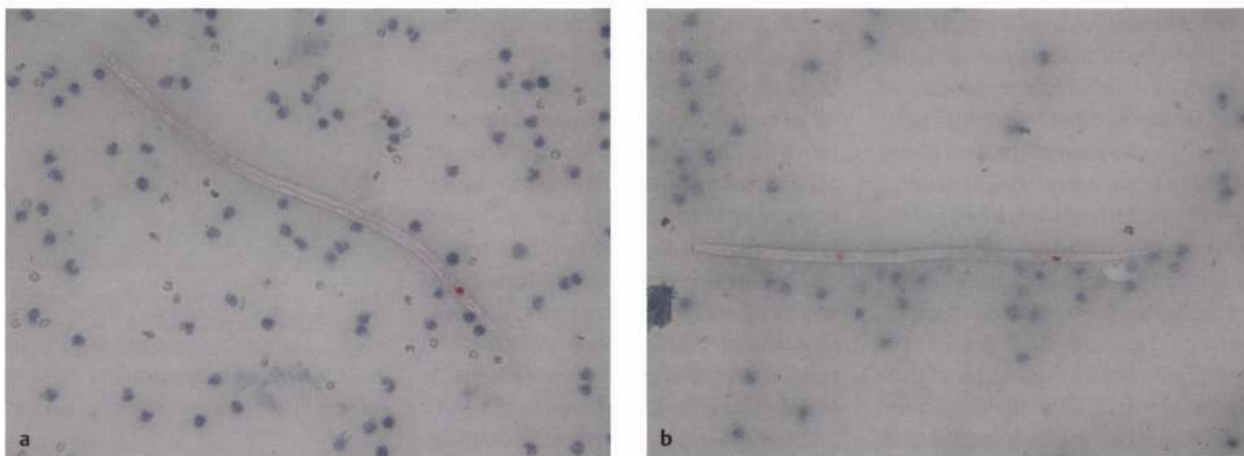
Anders als für den Herzwurm *D. immitis* gibt es für *D. repens* bisher keinen etablierten Antigen-Test zum Nachweis der Makrofilarien. Der Nachweis von Mikrofilarien erfolgt daher aus EDTA-Blut im modifizierten Knott-Verfahren. Für die Differenzierung der Filarien-Arten sind die saure Phosphatase-Reaktion (vereinfacht mit dem Leucognost SP®-Testkit, Merck) (■ **Abb. 3**) und auch die PCR geeignet.

Hinsichtlich des Mikrofilariennachweises im Blut ist die lange Präpatenz von über 6 Monaten zu beachten, in der keine Larven nachweisbar sind.

Da die klinische Symptomatik oftmals nicht deutlich ausgeprägt ist oder gänzlich fehlt und eine einfache Screening-Methode für *D. repens* bis dato nicht verfügbar ist, werden bestehende Infektionen vermutlich häufig nicht diagnostiziert. Dieser Hintergrund (v.a. die folglich ausbleibende Therapie und Prophylaxe) trägt vermutlich zu einer Erhöhung des Risikos für eine Endemisierung dieses Parasiten auch in Deutschland bei.

### Bedeutung als Zoonose

Der Befall mit *D. repens* ist in der Humanmedizin die bedeutendste Dirofilariose. Der Mensch gilt als Fehlwirt, infektiöse Larven können sich jedoch auch in ihm zum adulten Wurm weiterentwickeln. Meist bilden sich im Laufe des Geschehens subkutane Knoten, vorwiegend im Kopfbereich (u.a. subkonjunktival, intraorbital), die aber ebenfalls im Bereich von Hals, Armen und Oberkörper gelegen sein können. In selteneren Fällen wurde *D. repens* in inneren Organen und im Bereich der männlichen Fortpflanzungsorgane (z.B.



**Abb. 3** Die Mikrofilarien können mittels PCR oder der sauren Phosphatase-Reaktion differenziert werden – hier *D. repens*, Analporus angefärbt (a) und *D. immitis*, Exkretions- und Analporus angefärbt (b). © T. J. Naucke & S. Lorentz

Nebenhoden nachgewiesen. Es können multiple Knoten auftreten, die begrenzt wandern können. Durch die beschriebenen Veränderungen können Juckreiz und auch Schmerzen ausgelöst werden.

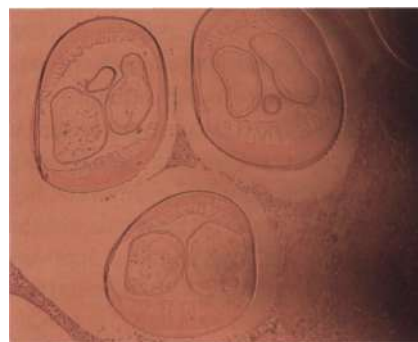
Die Fallzahlen diagnostizierter humaner Dirofilariose nahmen im Laufe der letzten Jahre deutlich zu: Bis 1995 wurden insgesamt 397 Fälle publiziert, in den darauf folgenden 5 Jahren wurden bereits weitere 372 Fälle beschrieben. Am stärksten betroffen sind Italien und Ungarn, aber auch in Österreich wurde 2008 bereits ein erster autochthoner Fall im Grenzgebiet zu Ungarn nachgewiesen (Auer u. Susani, 2008) (■ **Abb. 4**).

Es ist anzunehmen, dass viele Fälle humaner Dirofilariose im Rahmen der Routinediagnostik als solche unerkannt bleiben. Eine weitergehende Diagnostik chirurgisch entfernter Knoten, die makroskopisch als „nicht maligne“ eingestuft wurden, unterbleibt meist.

#### Therapie und Prophylaxe

Bei Infektionen mit *D. repens* sind 2 Aspekte besonders hervorzuheben:

- Aus therapeutischer Sicht gilt es, die individuellen Symptome der kaninen kutanen Dirofilariose beim betroffenen Tier zu behandeln.



**Abb. 4** Der erste autochthone Fall einer *D. repens*-Infektion eines Menschen in Österreich stellte sich als „Tumor“ an der rechten Handfläche dar (hier: Querschnitt des Wurms in der Histologie).

- Aus epidemiologischer Sicht ist es darüber hinaus wichtig, auch die vorhandenen Erregerreservoirs zu eliminieren. Nur so kann versucht werden, eine weitere Verbreitung dieses Parasiten zu verhindern. Das Ziel dieses Konzeptes besteht in der Freiheit von Mikrofilarien der Hunde.

Die klinische Symptomatik kann über verschiedene Wege therapeutisch angegangen werden. Noduläre bzw. granulomatöse Proliferationen können chirurgisch behandelt werden. Therapieflankierend kann der Ansatz antibiotisch unterstützt und/oder durch Kortikosteroidgaben (Dermatitis, Pruritus) begleitet werden.

Ansätze für eine kausale anthelmintische Behandlung orientierten sich bis dato an beschriebenen Schemata der Herz-wurmtherapie (Melarsamin und/oder Doxyzyklin und/oder Makrozyklische Laktone, insbesondere Avermectine).

Die o.g. 60 aus Ungarn importierten Hunde wurden zunächst an 2 aufeinander folgenden Tagen mit Melarsamin i.m. behandelt (Immiticide®; in Deutschland nicht zugelassen). Ab Tag 7 folgten 3 Spot-on-Applikationen mit 2,5% Moxidectin/10% Imidacloprid (Advocate®, Bayer) in monatlichen Abständen. In einer Kontrolluntersuchung 6 Monate nach der letzten Behandlung waren von insgesamt 36 dieser Hunde bei 35 keine Mikrofilarien mehr nachweisbar (Pingen et al., 2009).

Drei aktuelle Studien haben gezeigt, dass der Einsatz des Melarsamins zur Abtötung der adulten Würmer nicht erforderlich war: Allein durch die Spot-on-Behandlung mit 2,5% Moxidectin/10% Imidacloprid (Advocate®, Bayer) konnte eine Freiheit von Mikrofilarien bei natürlich infizierten Hunden einfach und dauerhaft erreicht werden (Fok et al., 2010; Traversa et al., 2011; Hellmann et al., 2011). In den Studien wurde das Präparat in unterschiedlichen Applikationsintervallen (14-tägig bzw. monatlich) getestet, und die Anzahl der Anwendungen (1-6 x) wurde ebenfalls variiert.

Zusammenfassend zeigten die Ergebnisse dieser Studien, dass bereits nach einmaliger Spot-on-Behandlung mit Advocate® die überwiegende Mehrzahl der Hunde frei von Mikrofilarien war. Eine 100%ige Mikrofilarienfreiheit konnte sogar in allen Fällen durch 2 Applikationen im Abstand

von 1 Monat erreicht werden. Die Autoren der Studien raten dennoch für die Praxis zu längeren Behandlungszeiträumen (4-6 Monate). Über einen Untersuchungszeitraum von bis zu 6 Monaten nach der letzten Behandlung blieb der Nachweis für Mikrofilarien negativ. 1-4 Monate nach der ersten Applikation dieses Spot-on-Präparates heilten außerdem durch *D. repens* bedingte Hautveränderungen ab. Aufgrund der Studienergebnisse ist anzunehmen, dass Moxidectin nicht nur die Mikrofilarien abtötet, sondern auch eine adultizide Wirksamkeit besitzt.

Im Rahmen der Prophylaxe für Reise begleitende Hunde in endemische Gebiete werden repellierende und abtötende Mittel gegen die übertragenden Mücken eingesetzt. Ihre Anwendung ist daher zum einen sinnvoll, um Schutz vor einer Übertragung von *D. repens* zu bieten, und zum anderen, um der Übertragung weiterer, in diesen Regionen endemischer CVBDs vorzubeugen. Die Anwendung von Advocate® kann durch die Mikrofilarienwirksamkeit



Abb. 5 Fruchtfliegen der Gattung *Phortica* sind Vektoren für den Augenwurm *Thelazia callipaeda*. © Dmitry Gavryushin/Diptera.info mit freundlicher Genehmigung.

(entsprechend der beschriebenen Studien) in diesem Zusammenhang als sinnvolle weitere Maßnahme diskutiert werden, um bereits übertragene Mikrofilarien von *D. repens* zu bekämpfen.

Grundsätzlich ist bei importierten und auch Reisehunden die lange Präpatenz der Infektion mit *D. repens* zu beachten. Auch bei Tieren, die negativ auf Mikrofilarien getestet werden, sind Folgeuntersuchun-

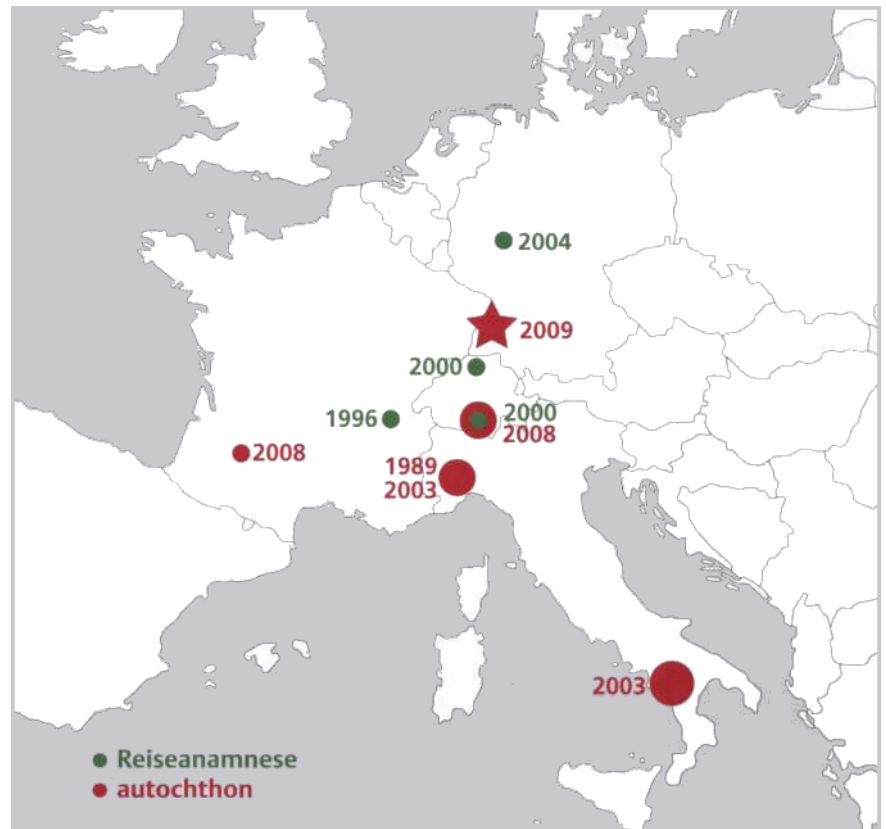


Abb. 6 Übersicht über publizierte importierte und autochthone Infektionen mit dem Augenwurm bei Hunden in Europa. Für die Schweiz und Italien wurden Prävalenzen bis 6% der Hunde (Tessin), 23% (Piemont) und 42% (Südtalien) festgestellt. Weitere Fälle aus Frankreich und Spanien sind hier nicht dargestellt (Literatur in Magnis et al., 2009).

gen anzuraten, da eine im Ursprungsland durchgeführte einmalige Behandlung ggf. nur eine vorübergehende Freiheit von Mikrofilarien bewirken kann.

### Ausbreitung des Augenwurms in Europa

*Thelazia (T.) callipaeda* wurde ursprünglich in Ostasien beschrieben und erhielt daher den Trivialnamen „Orient-Augenwurm“. Seitdem konnte dieser Nematode auch vom Mittelmeerraum ausgehend über Europa bis nördlich der Alpen nachgewiesen werden.

### Parasit und Vektor

*Thelazia* spp. befallen die Augen ihrer Wirte. Es gibt verschiedene Arten dieser Augenwürmer mit unterschiedlichen Wirtsspektren. Für Hunde- und Katzenartige, Kaninchen sowie den Menschen ist in Europa *T. callipaeda* die wichtigste Art. Im Auge bzw. in der Tränenflüssigkeit der Wirte entwickeln sich aus den infektiösen

Larven innerhalb etwa eines Monats adulte Würmer.

Der Vektor ist gleichzeitig Zwischenwirt. In ihm entwickeln sich aus aufgenommenen Eiern über ca. 3 Wochen infektiöse Larvenstadien. Experimentell und unter natürlichen Bedingungen konnte die Fruchtfliegenart *Phortica variegata* als Vektor bestätigt werden. Diese Fliegenart ernährt sich vornehmlich von Früchten, nimmt aber auch Tränenflüssigkeit auf (■ **Abb. 5**). Große Bereiche Zentraleuropas scheinen für diesen Vektor als Habitat geeignet zu sein. In Fangversuchen konnte *Phortica variegata* auch nördlich der Alpen nachgewiesen werden (Roggero et al., 2010).

### Ausbreitung des Vorkommens und autochthone Fälle

Veröffentlichungen zeigen, dass autochthone Infektionen mit *T. callipaeda* seit 1989 in Italien, Frankreich und der Schweiz nachgewiesen werden konnten (■ **Abb. 6**). Durch retrospektive Befragung und aktive

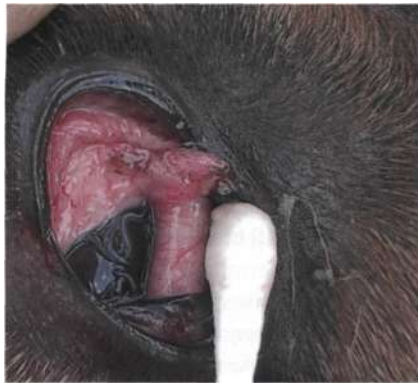Suche konnten für den Zeitraum 2000-2006 für das Tessin in der Südschweiz 102 Fälle von Thelaziose zusammengetragen werden. Betroffen waren 98 Hunde und 4 Katzen. Über 60% dieser Tiere hatten die Schweiz nie verlassen (Malacrida et al., 2008).

In Deutschland wurde 2009 der erste autochthone Fall beschrieben (Magnis et al., 2009). Der betroffene Hund aus Bühl in Baden-Württemberg war bis auf 2 kurze Aufenthalte im benachbarten Elsass nicht im Ausland gewesen.

### Klinik und Diagnostik

Bei geringem Befall führt die Infektion mit dem Augenwurm zu Epiphora und Konjunktivitis. In schweren Fällen entwickeln die Patienten eine Keratitis und Kornea-Ulzerationen.

Unter Lokalanästhesie sind adulte Würmer nach Anheben der Nickhaut gut sichtbar. Bei massivem Befall sind sie direkt erkennbar (■ **Abb. 7**). Eine genaue Art-diagnose kann morphologisch und mittels DNA-Analyse erfolgen.



**Abb. 7** Adulte Exemplare des Augenwurms sind nach Lokalanästhesie und Anheben der Nickhaut deutlich sichtbar. © Institut für Parasitologie, Zürich

### Bedeutung als Zoonose

In Asien, der Heimat des „Orient-Augenwurms“, steigt die Zahl der berichteten Fälle. In Europa wurden 2008 erstmals 4 autochthone Humanfälle publiziert bei Patienten aus Italien und Frankreich.

Die Symptomatik beim Menschen entspricht der des Tieres. Die klinische Diagnose kann erschwert sein, wenn nur wenige Würmer oder nur Larven vorhanden sind. Die Symptomatik ähnelt dann der einer allergischen Konjunktivitis.

### Therapie und Prophylaxe

Sichtbare Würmer können mechanisch entfernt werden. Als Mittel der Wahl im Rahmen einer medikamentösen anthelminthischen Therapie gelten Vertreter der Makrozyklischen Laktone.

Beschrieben ist eine Wirksamkeit von 98% nach zweimaliger Anwendung von Milbemycinoxim im Abstand von 1 Woche. Die Anwendung von 2,5 % Moxidectin/10% Imidacloprid (Advocate®, Bayer) erreichte schon nach einmaliger Spot-on-Applikation eine Wirksamkeit von 95 %. Die Wirkstoffe sind entsprechend zum Einsatz bei Reisen in Endemiegebiete geeignet.

### Fazit

Infektionen mit den Nematoden *Thelazia callipaeda* (Augenwurm) und *Dirofilaria repens* (kutane Dirofilariose) werden zunehmend auch in Mitteleuropa beschrieben. Autochthone Fälle sowohl der Thelaziose als auch der kutanen Dirofilariose sind bei Hunden in Deutschland bereits festgestellt worden.

Klinische Erkrankungen beim Hund sind relativ selten und bei geeigneter Medikation gut therapierbar. Eine weitere Ausbreitung beider Helminthosen sollte nicht zuletzt aufgrund ihrer zoonotischen Bedeutung verhindert werden.

Eine sorgfältige Diagnostik insbesondere bei Import- und Reisehunden, geeignete Prophylaxe für Reise begleitende Hunde sowie eine wirksame Therapie von Infektionen können als Maßnahmen genutzt werden, um die Verbreitung der Parasiten einzugrenzen. Für beide Helminthosen konnte durch Studien gezeigt werden, dass Moxidectin (Advocate®, Bayer) im Rahmen prophylaktischer Maßnahmen und für die Therapie einfach anwendbar und für die Therapie einfach anwendbar und effektiv wirksam ist. ■

#### Online zu finden unter

<http://dx.doi.org/10.1055/s-0031-1275580>

#### Literatur

- 1 Auer H, Susani M: Der erste autochthone Fall einer subkutanen Dirofilariose in Österreich. Wien Klin Wschr 2008; 120:104-106
- 2 Fok E, Jacsó O, Szebeni Z, Györfly A, Sükösd L, Lukács Z, Schaper R: Elimination of *Dirofilaria* (syn. *Nochtiella*) *repens* microfilariae in dogs with monthly treatments of moxidectin 2.5%/imidacloprid 10% (Advocate®, Bayer) spot-on. Parasitol Res 2010; 106:1141-1149
- 3 Hellmann K, Heine J, Braun G, Parandobesova R, Svobodova V: Evaluation of the therapeutic and preventive efficacy of 2.5% moxidectin/10% imidacloprid (Advocate®, Bayer Animal Health) in dogs naturally infected or at risk of infection by *Dirofilaria repens*. Parasitol Res 2011; 109: 77-86
- 4 Magnis J, Naucke TJ, Mathis A, Deplazes P, Schnyder M: Local transmission of the eye worm *Thelazia callipaeda* in southern Germany. Parasitol Res 2009; 106: 715-717
- 5 Malacrida F, Hegglin D, Bacciarini L, Otranto D, Nägeli F, Nägeli C, Bernasconi C, Scheu U, Balli A, Marengo M, Togni L, Deplazes P, Schnyder M: Emergence of canine ocular thelaziosis caused by *Thelazia callipaeda* in southern Switzerland. Vet Parasitol 2008; 157:321-327
- 6 Pantchev N, Etzold M, Daugschies A, Dyachenko V: Diagnosis of imported canine filarial infections in Germany 2008-2010. Parasitol Res 2011; 109: 61-76
- 7 Pinggen CH, Lorentz S, Magnis J, Menn B, Schaper R, Naucke TJ: Successful treatment of *Dirofilaria repens* infections in dogs with melarsomine (Immiticide®, Merial) against adults and a combination of moxidectin

2.5%/imidacloprid 10% (Advocate®, Bayer) against microfilaria. WAAVP 2009, Calgary, Canada

- 8 Roggero C, Schaffner F, Bächli G, Mathis A, Schnyder M: Survey of *Phortica* drosophilid flies within an outside of a recently identified transmission area of the eye worm *Thelazia callipaeda* in Switzerland. Vet Parasitol 2010; 171:58-67
- 9 Traversa D, Aste G, Di Cesare A, Paoletti B, Di Tommaso M, Di Giulio E, Pampurini F, Tunesi C, Boari A: Efficacy of a Single administration of a spot-on Solution containing imidacloprid 10%/moxidectin 2.5% in eliminating *Dirofilaria repens* microfilariae in naturally infected dogs. Vet Parasitol 2011; 179:107-112

**Prof. Dr. Herbert Auer** (Zoonosepotenzial)  
Institut für Spezifische Prophylaxe  
und Tropenmedizin  
Medizinische Universität Wien  
Kinderspitalgasse 15 • A-1090 Wien  
E-Mail: [herbert.auer@meduniwien.ac.at](mailto:herbert.auer@meduniwien.ac.at)

**Johannes Magnis** (*T. callipaeda*, *D. repens*)  
Kleintierklinik in Iffezheim  
An der Rennbahn 16 a • 76473 Iffezheim  
E-Mail: [jm@magnis.de](mailto:jm@magnis.de)

**Dr. Torsten J. Naucke**  
Institut für Zoologie  
Universität Hohenheim  
70593 Stuttgart/LABOKLIN GmbH & Co. KG  
Steubenstraße 4 • 97688 Bad Kissingen  
E-Mail: [tjnaucke@aol.com](mailto:tjnaucke@aol.com)

**Dr. Manuela Schnyder** (*T. callipaeda*)  
Institut für Parasitologie der Vetsuisse Fakultät  
der Universität Zürich  
Winterthurerstrasse 204 • CH-8057 Zürich  
E-Mail: [manuela.schnyder@access.uzh.ch](mailto:manuela.schnyder@access.uzh.ch)

Dieser Artikel entstand mit freundlicher Unterstützung der Bayer Vital GmbH, Leverkusen.