


Dermatologische Zytologie





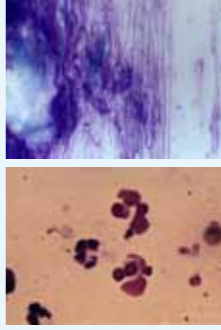
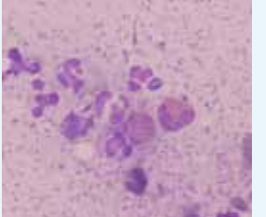
Zytologie ist eine schnelle, einfache und kostengünstige diagnostische Methode im Management von Otitiden, Hautpatienten und Allergikern. Durch die zytologische Diagnose kann der die Hautinfektion verursachende Organismus eruiert und somit eine gezielte Therapie durchgeführt

werden. Auch für die Therapiekontrolle ist es ein unerlässliches Handwerkzeug. Für weiterführende Literatur gibt es zahlreiche Fachbücher (z.B. Atlas der Dermatologischen Zytologie bei Hund und Katze, F. Albanese)








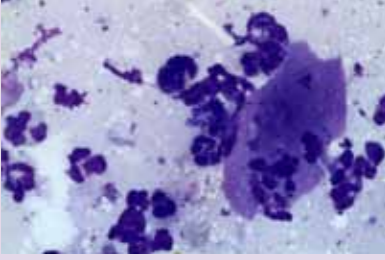
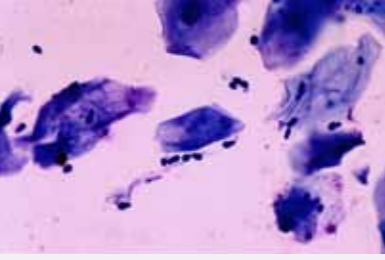
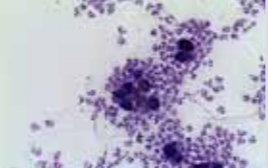
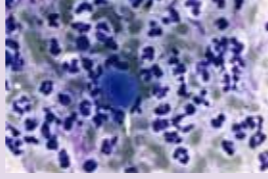
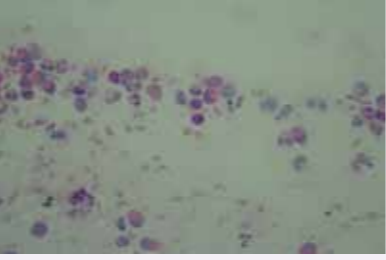
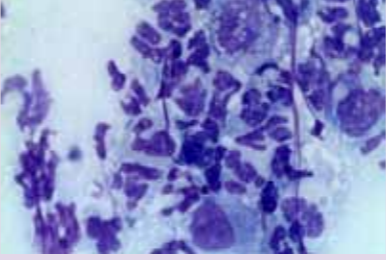
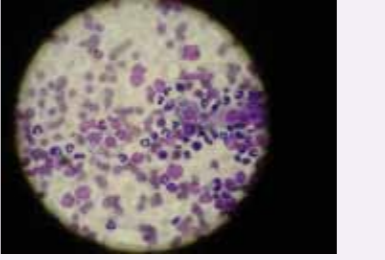
Entnahmetechnik

<p>Abklatsch Objektträger auf Hautveränderung (nässend oder unter Kruste) „klatschen“</p> 	<p>Wattestäbchen Probe aus Ohr, Fistelkanal oder Nagelbett, auf Objektträger (Obj.tr.) ausrollen</p> 	<p>Klebestreifen an schuppigen, fettigen, schmerzhaften Läsionen mit Klebestreifen „abklatschen“</p> 	<p>Nadelpunktion Intakte Pustel mit Nadel punktieren und hervorquellenden Tropfen mit Obj.tr. „abklatschen“</p> 	<p>Oberflächliches Hautgeschabsel Mit Skalpellklinge oder Rand des Obj.tr. Läsion abschaben und auf Obj.tr. aufbringen</p> 	<p>FNAB Gewonnene Zellen aus Umfangvermehrung auf Obj.tr. „ausspritzen“ und dünn ausstreichen</p> 
--	--	---	--	---	--

Färbetechnik

<p>Fixieren nur Lufttrocknen oder danach vorsichtig Hitzefixieren</p> 	<p>Färben Schnellfärbelösung: 5 x 1 sec in Fixier- und jede Färbelösung tauchen</p> 	<p>Mikroskopieren Zuerst mit geringer Vergrößerung und dann mit Ölimmersion (1000x) Zellen und Mikroorganismen beurteilen</p> 	<p>Interpretieren Zellen, Bakterienart, intra- oder extrazellulär, Hefen etc.</p> <p>Keratinozyt und Neutrophiler</p> 	<p>Chromatinfäden von Neutrophilen</p> <p>Intrazelluläre Kokken in Neutrophilem</p> 	<p>Neutrophile, Eosinophile, Kokken, Stäbchen</p> 
---	--	---	---	--	--

Klinik und zytologische Befunde

<p>Pyodermie</p> 	<p>Malassezien Dermatitis</p> 	<p>Pemphigus foliaceus</p> 	<p>Eosinophile Plaque Katze</p> 	<p>Tiefe Pyodermie</p> 	<p>Leishmaniose</p> 	<p>Demodikose</p> 
<p>Toxisch degenerierte Neutrophile und intrazelluläre Kokken als Zeichen einer bakteriellen Hautinfektion</p> 	<p>Malassezien und Keratinozyten</p> 	<p>Akantholytische Zellen</p>  <p>Akantholytische Zelle</p> 	<p>Eosinophile</p> 	<p>Pyogranulomatöses Zellbild (Neutrophile, Makrophagen, wenig Bakterien)</p> 	<p>Leishmanien</p> 	<p>Demodexmilben im zytologischen Präparat</p> 