

## Einteilung des Zyklus bei der Hündin

Der Zyklus des Hundes ist monöstrisch, und bei den meisten Rassen asaisonal mit 1 bis max. 3 (selten bei sehr kurzem Anöstrusintervall) physiologischen Läufeigenschaften im Jahr. Der Zyklus der Hündin unterscheidet sich von dem der übrigen Haussäugetiere, indem sich an jede Östrusphase eine Lutealphase anschließt. Diese Phase ist bei einer ingraviden Hündin mit einer Länge von 90 – 100 Tagen länger als bei einer graviden Hündin (59 – 65 Tage).

### Folgende Zyklusabschnitte können unterschieden werden:

#### Pubertät

In der Pubertät kommt es zur ersten Follikelentwicklung. Die Follikel erreichen zumeist keine Ovulationsreife sondern atresieren vorher, sind aber z.T. schon hormonell aktiv. Der Eintritt in die Pubertät ist extrem abhängig von der Rasse, der körperlichen Entwicklung, dem Ernährungszustand und auch äußeren Faktoren. Im allgemeinen ist dies im Alter von 5 - 9 Monaten der Fall.

Zum Teil kann bereits ein gesteigertes Interesse der Rüden beobachtet werden, auf das die Hündinnen zumeist irritiert mit Ablehnung reagieren.

Je nach Follikelstadium liegt eine steigende Östradiolsekretion vor.

Wie im Prä-Proöstrus reagiert die Vaginalschleimhaut auf diesen ersten östrogenen Stimulus mit einem steigenden Anteil an zytoplasmareichen Zellen, und je nach Dauer der Östradiolsekretion kann eine ganz leichte Ödematisierung der Vulva beobachtet werden. Eine zytologische und bakteriologische Untersuchung mittels Vaginalabstrich kann helfen, zwischen physiologischem Östradiol-Stimulus und einer juvenilen Vaginitis mit nicht eindeutigem vaginalen Ausfluss zu unterscheiden.

#### Prä-Proöstrus oder Ende Anöstrus:

Als Prä-Proöstrus wird die Zeit unmittelbar vor der ersten Läufigkeit oder am Ende eines Anöstrus bezeichnet. Hier kommt es nach der Ovarruhe zur Steigerung der Aktivität des Hypothalamus-Hypophysen-Systems mit gleichzeitiger Stimulierung der Ovaraktivität und folgendem Wachstum von Follikeln. Der genaue Auslöser für diesen Übergang ist bislang noch unbekannt.

Der Prä-Proöstrus umfasst einen Zeitraum von 1 – 3 Wochen. Er wird aber meist nicht eindeutig identifiziert, da die Ausprägung der visuell sichtbaren Veränderungen nicht oder sehr undeutlich sind. Zum Teil zeigen Rüden bereits ein gesteigertes Interesse, auf das die Hündin aber mit z.T. heftiger Ablehnung reagiert.

**Hormonell** ist diese Zeit gekennzeichnet durch steigende basale Östradiolkonzentrationen und durch Erhöhung der Frequenz der Ausschüttung von pulsatilem LH (luteinisierendes Hormon) und FSH (follikelstimulierendes Hormon).

**Vaginalzytologisch** können erste durch den Östradioleinfluss hervorgerufene Veränderungen festgestellt werden. Es steigt der Anteil an zytoplasmareichen Zellen, d.h. es finden sich neben Basalzellen vermehrt Parabasal- und mit näherndem Proöstrus auch niedrige Intermediärzellen.

**Vaginoskopisch** stellt sich die Schleimhaut als gut durchblutet ohne auffallende Fältelung dar.

**Labordiagnostisch** kann mittels Vaginalabstrich zur zytologischen Untersuchung der steigende Östradioleinfluss diagnostiziert werden. Sinnvoll ist diese Untersuchung in der Regel lediglich als Reihenuntersuchung im Abstand von mehreren Tagen. Wenn eine Bedeckung in der folgenden Läufigkeit gewünscht wird, sollte zu diesem Zeitpunkt ein Tupfer zur bakteriologischen Untersuchung entnommen werden, damit bei Bedarf ausreichend Zeit zur antibiotischen Therapie und zur Nachkontrolle bleibt.

#### Proöstrus

Der Beginn des Proöstrus ist durch das erste Auftreten von blutigem Ausfluss aus der Rima vulvae und einer Ödematisierung der Vulva gekennzeichnet. Die Ödematisierung nimmt bis zum Ende des Proöstrus weiter zu, der blutige Ausfluss im späten Proöstrus nimmt hingegen wieder ab. Die Rüden zeigen eine deutlich erhöhte Aufmerksamkeit für die Hündin, die aber immer noch mit z.T. starker Ablehnung reagiert. Bespringen durch andere Hündinnen wird jedoch zum Teil toleriert.

Der Proöstrus dauert zwischen 3 und 9 Tage.

**Hormonell** lassen sich zu Beginn steigende, dann konstant hohe und gegen Ende wieder sinkende Östradiolkonzentrationen messen. Die Progesteronsekretion ist von der Luteinisierung der Follikel abhängig und steigt mit dieser erst im Übergang zum Östrus langsam an.

Im **vaginalzytologischen** Bild steigt mit fortschreitendem Proöstrus durch den Östradioleinfluss der Anteil zytoplasmareicher Zellen. Erythrozyten sind bis kurz vor Ende des Proöstrus in hoher Anzahl zu finden (siehe Tabelle 1).

**Vaginoskopisch** ist eine deutliche Ödematisierung der Schleimhaut mit einer fortschreitenden Ausbildung von Längsfalten zu beobachten.

**Labordiagnostisch** werden vor allem zur Bestimmung des optimalen Deckzeitpunkts Vaginalabstriche für eine zytologische Untersuchung und/oder Serumproben zur Bestimmung der Progesteronkonzentration herangezogen (siehe Tabelle 2).

Die Messung der Östradiolkonzentration ist bei Hündinnen mit wiederholt unregelmäßigen Läufigkeitsverläufen erwägenswert. Sie sollte im Abstand von 3 Tagen bis zum Progesteronanstieg oder bis zum Ende der Läufigkeit durchgeführt werden.

## Östrus (Standhitze)

Der Östrus ist der Zeitraum, zu dem die Hündin den Deckakt zulässt, der vaginale Ausfluss von blutig zu klar wechselt und die Ödematisierung der Vulva etwas zurückgeht, wobei die Konsistenz teigig wird. Wie beim Proöstrus kann eine weite zeitliche Varianz von 3 – 9 Tagen beobachtet werden. Die Hündin ist deckbereit und zeigt auf die entsprechenden Reize ausgeprägte Lordose und Schwanzstellreflex.

**Hormonell** sinkt mit dem Übergang vom Proöstrus zum Östrus die folliculäre Östradiolsekretion. Dies ist zugleich der Auslöser für den präovulatorischen LH-Peak, der immer zu Beginn des Östrus gemessen werden kann. Durch die präovulatorische Luteinisierung der Follikel kommt es zum langsamen Anstieg der Progesteronkonzentration im Serum von < 1 ng/ml auf 3,5 bis 8 ng/ml während der Ovulation (ca. 24-48 Stunden nach dem LH-Peak) mit nachfolgend schnellem Anstieg auf Progesteronwerte > 20ng/ml zum Ende des Östrus.

Das **vaginalzytologische** Bild wird vom nachwirkenden Östradioleinfluss und vom steigenden Progesteroneinfluss dominiert. Das Bild ist geprägt von zytoplasmareichen, zumeist kernlosen Zellen, die um den Ovulationszeitpunkt zur Nester- oder Clusterbildung neigen. Gegen Ende liegen die ersten neutrophilen Granulozyten vor sowie wieder vermehrt Zellen aus den tieferen Epithelschichten. Erythrozyten sind zu Beginn noch vereinzelt zu finden, verschwinden dann aber aus dem Bild.

Die Schleimhaut stellt sich bei der **Vaginoskopischen** Untersuchung mit deutlichen Längs- und Querfalten dar. Sie erscheint trocken und von weißer Farbe.

Werden Schnelltests eingesetzt, so ist **labordiagnostisch** die Kombination aus der Beurteilung eines zytologischen Präparats und der Messung der Progesteronkonzentration alle 2 - 3 Tage optimal. Bei quantitativer Bestimmung der Progesteronkonzentration kann auf die Vaginalzytologie verzichtet werden.

Deckbereit ist die Hündin bei deutlichem Rückgang der Erythrozytenzahl und Clusterbildung im vaginalzytologischen Bild sowie Progesteronkonzentrationen > 2 ng/ml. Die Ovulation hat sicher stattgefunden, wenn eine Progesteronkonzentration > 8 ng/ml vorliegt. Die Bewertung wird bisweilen dadurch erschwert, dass Verhaltensöstrus und endokrinologischer Östrus nicht immer identisch sind.

## Diöstrus (Metöstrus)/Gravidität

Der Diöstrus, abhängig vom Autor auch als Metöstrus bezeichnet, beginnt im Durchschnitt 7 Tage nach der Ovulation. Die Ödematisierung der Vulva nimmt ab und die sexuelle Akzeptanz ist nicht mehr vorhanden. Bei tragenden Hündinnen dauert der Diöstrus zwischen 59 und 63 Tage, bei ingraviden Hündinnen liegt in der Regel ein Diöstrus von 80 bis 90 Tagen vor. Ab dem 25. Tag mit sinkenden Progesteron- und steigenden Prolaktinkonzentrationen zeigen die Hündinnen in unterschiedlicher Ausprägung Symptome einer Pseudogravidität bzw. tragende Tiere Symptome einer Gravidität mit Nestbauverhalten und Gesäugeanbildung. Das Ende der Lutealphase wird definiert als Zeitpunkt, ab dem die Progesteronkonzentration im Serum auf < 1 ng/ml absinkt.

**Hormonell** ist der Konzentrationsverlauf der Hormone Estradiol-17, LH und Progesteron bei ingraviden und graviden Hündinnen bis kurz vor der Geburt nahezu identisch. Zu Beginn werden rasch ansteigende Progesteronkonzentrationen bis über 20 ng/ml gemessen, die ungefähr bis zum 20. Tag hoch bleiben und dann allmählich wieder absinken. Über ca. 60 Tage im Diöstrus weisen tragende und nicht tragende Hündinnen einen ähnlichen Verlauf der Progesteronkurve auf. Die Prolaktinkonzentration ist dagegen beim graviden Tier ab dem 35. Tag signifikant höher als beim ingraviden. Die Relaxinkonzentration steigt ab dem 21. Tag an. Da Relaxin vor allem plazentaren Ursprungs ist, bleibt die Konzentration bei ingraviden Hündinnen auf konstant niedrigem Level.

**Vaginalzytologisch** zeigt sich ein gemischtes Zellbild. Die Verhornung des Vaginalepithels nimmt ab. Es finden sich zu Beginn des Diöstrus viele neutrophile Granulozyten und wieder vermehrt Zellen aus den tieferen Epithelschichten.

**Labordiagnostisch** kann durch die Beurteilung eines Vaginalabstriches der Übergang von Östrus zum Diöstrus festgestellt werden. Ein Pyometra-Verdacht kann über Folgeuntersuchungen bestätigt werden. Bei einer geschlossenen Pyometra ist allerdings ein falsch physiologischer Befund möglich (Fehlen von toxisch degenerierten neutrophilen Granulozyten etc.)

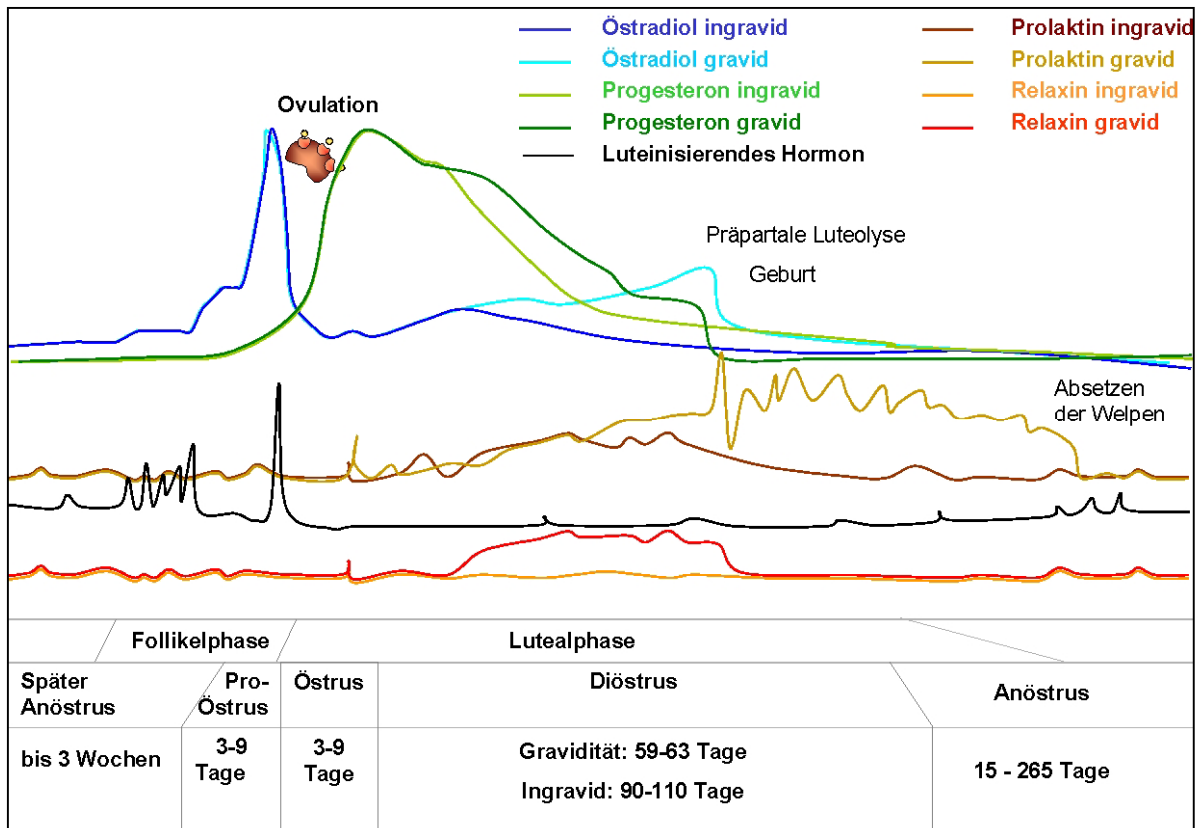
Durch die Bestimmung der Progesteronkonzentration kann auf eine nicht stattgefundenen Ovation oder nicht ausreichende Luteinisierung geschlossen werden. Bei Konzentrationen < 10 ng/ml ist eine Gravidität unwahrscheinlich. Ab dem 20. – 25.Tag ist bei Hündinnen, die in vorangegangenen Trächtigkeiten aufgrund einer **lutealen Insuffizienz** resorbierten bzw. abortierten, eine Kontrolle der Progesteronsekretion alle 3 Tage bis zum 35. Tag sinnvoll. **Konzentrationen < 10 ng/ml sind als kritisch zu beurteilen.**

Relaxin kann ab dem 25. – 26. Tag nach der Bedeckung zur Trächtigkeitsdiagnose eingesetzt werden.

## Anöstrus

Der Anöstrus beginnt definitionsgemäß, wenn die Progesteronkonzentration im Serum auf < 1 ng/ml gesunken ist bzw. mit Beendigung der Laktation. Die Dauer ist sehr variabel und von unterschiedlichen Faktoren abhängig. So spielen die Rasse, das Allgemeinbefinden, die „soziale Stellung“ und das Alter ebenso eine Rolle wie eine vorangegangene Gravidität mit anschließender Laktation. Daher sind physiologisch Variationen von 15 – 265 Tage möglich. Das Verhalten der Hündin ist in dieser Zeit unauffällig. Hormonell ist der Anöstrus gekennzeichnet durch konstant niedrige Konzentrationen von LH und Estradiol-17, bis zum späten Anöstrus (Präproöstrus s.o.)

**Vaginalzytologisch** ist das Bild geprägt durch den fehlenden hormonellen Stimulus. Es finden sich vor allem Basal-, Parabasal- und vereinzelt Intermediärzellen. **Labordiagnostisch** kann in dieser Phase eine Vaginalzytologie - besser noch eine Progesteronbestimmung - zur Zyklusdiagnostik eingesetzt werden. Im Anöstrus ist es so gut wie nicht möglich, durch einfache Laboruntersuchungen nicht kastrierte Hündinnen von kastrierten Tieren zu unterscheiden.



| Zelltyp   |      | Parabasalzellen | Kleine Intermediärzellen | Große Intermediärzellen | Superfizialzellen | Schollen | Clusterbildung | Erythrozyten | Neutrophile |
|-----------|------|-----------------|--------------------------|-------------------------|-------------------|----------|----------------|--------------|-------------|
| Proöstrus | früh | +++             | +++                      | +/-                     | -                 | -        | -              | ++           | +           |
|           | spät | +               | ++                       | ++                      | ++                | +/-      | -              | +++          | -           |
| Östrus    | früh | -               | -                        | ++                      | +++               | ++       | +              | ++           | -           |
|           | spät | -               | -                        | ++                      | +++               | +++      | ++             | -            | -/+         |
| Diöstrus  | früh | -               | +                        | -/+                     | -/+               | -        | (+)            | Detritus     | +++         |

**Tabelle 1:** Veränderungen des vaginalzytologischen Bildes (Ausstrich) im Verlauf des Zyklus der Hündin

| Intention der Untersuchung   | Parameter       | Auswertung   | Intention der Untersuchung |
|--|-----------------|--|----------------------------|
| Feststellung des Zyklusstadiums  | Progesteron     | < 1 ng/ml: <b>anöstrisch oder kastriert</b>  | entfällt                   |
|  |                 | > 1 ng/ml: <b>Diöstrus oder stiller Östrus</b>   | nach 3 Tagen               |
|  | Vaginalabstrich | niedriges Schleimhautepithel:<br><b>später Diöstrus, Anöstrus oder kastriert</b>                                   |                            |
|  |                 | hohes Schleimhautepithel, evt. Keratinisierung:<br><b>Prä Proöstrus, Östrus</b><br>+Erythrozyten: <b>Proöstrus</b> | nach 3 - 10 Tagen          |
| Anöstrus, Frage nach nächster Läufigkeit                                     | Vaginalabstrich | niedriges Schleimhautepithel:<br><b>Anöstrus</b><br>Läufigkeit in den nächsten 5-7 Tagen unwahrscheinlich          | nach 1 Woche               |
|  |                 | hohes Schleimhautepithel:<br><b>Präproöstrus, Proöstrus</b><br>Läufigkeit in den nächsten 10–14 Tagen möglich      | nach 1 Woche               |
| Läufigkeit, Bestimmung des optimalen Deckzeitpunkts                          | Progesteron     | < 1 ng/ml: <b>Proöstrus</b>  | alle 3-4 Tage              |
|  |                 | > 1 ng/ml: <b>Östrus</b>   | alle 2 Tage bis > 2 ng/ml  |
|  |                 | > ~ 2.5 ng/ml: <b>Ovulation</b>  |                            |
|  | Östradiol       | > 20 pg/ml: <b>Proöstrus, früher Östrus</b>  | 3-4 Tage                   |
|  |                 | < 15 pg/ml: <b>Östrus (Diöstrus)</b>   |                            |
|  | Vaginalabstrich | Geringe Verhornung, Erythrozyten:<br><b>früher Proöstrus</b>   | nach 3-4 Tagen             |
| deutliche Verhornung, wenig Erythrozyten:<br><b>später Proöstrus, Östrus</b> |                 | nach 2 Tagen   |                            |
| Verhornung abnehmend, Nesterbildung, keine Erythrozyten:<br><b>Östrus</b>    |                 |  |                            |
| Ende Läufigkeit, Diöstrus  | Progesteron     | > 20 ng/ml: <b>früher Diöstrus</b> (bis ca. 30. Tag)<br>1-20 ng/ml: <b>später Diöstrus</b>                         |                            |
|  | Relaxin         | negativ:<br><b>&lt; 25 Tage tragend oder nicht tragend</b>   | nach 1 Woche               |
|  |                 | positiv: <b>tragend</b>  |                            |
|  | Vaginalabstrich | gemischtes Zellbild, Granulozyten, evt. Erythrozytenfragmente:<br><b>früher Diöstrus</b>                           |                            |
| gemischtes Zellbild, v.a. niedriges Schleimhautepithel:<br><b>Diöstrus</b>   |                 |  |                            |

**Tabelle 2:** Was untersuche ich wann während des Zyklus?