

## Zyklus der Katze - eine Einteilung

Der Zyklus der Katze ist polyöstrisch und unter natürlichen Lichtveränderungen saisonal. Das Eintreten in die Pubertät ist bei der Katze abhängig vom Körpergewicht. Hat sie ca. 80% ihres späteren Körpergewichts erreicht und liegt eine entsprechende Tageslichtlänge vor, so kommt das Tier in die erste Rolligkeit. Das ist in der Regel im Alter zwischen 6 und 9 Monaten der Fall.

Die Auslösung des ersten Östrus im Jahr erfolgt durch steigende Tageslichtlängen und ist im allgemeinen 1-1,5 Monate nach der Wintersonnenwende zu beobachten.

Katzen haben zumeist eine durch den vaginalen Stimulus beim Deckakt induzierte Ovulation, in einem geringen Prozentsatz der Zyklen erfolgt diese aber auch spontan.

### Proöstrus

Der Beginn des Proöstrus bei der Katze ist symptomatisch nur durch ein verändertes Verhalten gekennzeichnet, und auch dies ist nicht bei allen Kätzinnen ausgeprägt. Aufgrund fehlenden Östrogenrespons der Vulva kommt es trotz steigender Östradiolkonzentration nicht zur Ödematisierung, so dass der Proöstrus der Katze häufig nicht erkannt wird.

Zu Beginn des Proöstrus ist **hormonell** innerhalb der ersten 24 Stunden eine Steigung der Östradiolkonzentration auf mehr als das Doppelte der Basalkonzentration (von  $< 20$  pg/ml auf  $> 40$ ) zu beobachten. Es können aber auch Konzentrationen von 200 pg/ml erreicht werden. Maximalkonzentrationen werden am Ende des Proöstrus erreicht und korrelieren mit der Follikelentwicklung. **Vaginalzytologische** Untersuchungen sind bei der Katze eher unüblich, aber auch hier sind zyklusabhängig typische Veränderungen zu finden. Der Verhornungsgrad des Schleimhautepithels steigt unter Östradioleinfluss, es können auch vereinzelt Erythrozyten gefunden werden. Bei der Katze ist eine Klärung des Hintergrundbildes typisch für steigende Östradiolkonzentrationen.

Das **Verhalten** der Katze kann erste charakteristische Veränderungen zeigen (typische Lautäußerungen, Kopfreiben und über den Rücken rollen), ohne dass der Kater geduldet wird. Korrespondierend mit steigenden Östradiolkonzentrationen wird auch das Verhalten ausgeprägter und fordernder. Einige Untersuchungen weisen allerdings darauf hin, dass der endokrine Proöstrus nicht immer von einem Verhaltensproöstrus begleitet wird.

**Labordiagnostisch** ist es möglich, über den Vaginalabstrich das Zyklusstadium zu bestimmen. Da je nach Follikelreife durch den vaginalen Stimulus im Rahmen der Probenentnahme eine Ovulation ausgelöst werden kann, ist diese Untersuchung nur sinnvoll, wenn die Auswertung sofort in der Praxis erfolgt und der Kater vor Ort ist.

Östradiol kann in der Frühphase zur Zyklusdiagnostik eingesetzt werden. Bei vorangegangenen infertilen Zyklen sollte alle 2 Tage eine Bestimmung erfolgen.

### Östrus (Rolligkeit, Raunze)

Östrus ist auch bei der Katze der Zeitraum sexueller Akzeptanz. Die Katze ist zwischen 5 - 7 Tage deckbereit, wobei der Zeitrahmen unabhängig von erfolgter Kopulation und Ovulation ist.

In den ersten 2 - 5 Stunden des Östrus lässt sich hormonell ein Absinken des Östradiolspiegels auf Konzentrationen  $< 20$  pg/ml messen. Der die Ovulation auslösende LH-Peak findet als Reaktion auf den Deckakt, d.h. vaginalen Stimulus und Nackenbiss des Katers, statt. Bei einigen Katzen reicht eine einmalige Kopulation nicht für einen ausreichend hohen LH-Peak aus. Mehrfachbedeckungen führen zu einer verstärkten LH-Freisetzung und damit sicherer zur Ovulation. Bei einem gewissen Prozentsatz der Kätzinnen ist abweichend davon eine spontane Ovulation festzustellen; hier scheint kein vaginaler Stimulus für die Ovulation nötig zu sein.

Vaginalzytologisch ist die Differenzierung zum Proöstrus nicht so klar wie bei der Hündin. Neben einem weiterhin klaren Hintergrund zeigen sich jetzt vermehrt anukleäre Superficialzellen, aber prozentual auch noch viele kernhaltige Superficialzellen.

Das Vollbild des **Verhaltens**östrus wird mit dem Erreichen der maximalen Östradiolkonzentration erreicht und bleibt auch bei Absinken der Sekretion bestehen. Die Katze ist deckbereit, d.h. sie präsentiert bei durchgedrücktem Rücken, zurückgestellten Hinterbeinen und zur Seite gelegtem Schwanz die Vulva und vollführt gleichzeitig Tretbewegungen mit den Hinterbeinen. Sie duldet das Aufsteigen des Katers bzw. den Nackengriff des Besitzers.

**Labordiagnostische** Untersuchungen werden nur eingeschränkt zur Östrus- und Deckzeitpunktbestimmung eingesetzt. Die Bestimmung der Östradiolkonzentration ist interessant, wenn die vorangegangenen Zyklen mit fehlenden Rolligkeitsanzeichen, mangelnder Deckbereitschaft oder einer Dauerrolligkeit assoziiert waren. Es sind nur Mehrfachbestimmungen sinnvoll, d.h. die Probenentnahme sollte mit Beginn der Rolligkeit alle 1-2 Tage erfolgen. Ein Absinken der Östradiolkonzentration signalisiert dann den Übergang in den Östrus. Progesteron kann zur Feststellung einer erfolgten Kopulation mit anschließender Ovulation, nicht aber zur Deckzeitpunktbestimmung (induzierte Ovulation) eingesetzt werden. Ein Vaginalabstrich zur zytologischen Untersuchung ist nur bei wenig ausgeprägtem Rolligkeitsverhalten angezeigt bzw. wenn die Probenentnahme für die Bestimmung der Östradiolkonzentration nicht möglich ist.

### Interöstrus

Bei ausbleibender Ovulation atresieren die angebildeten Follikel und es folgt eine Phase der ovariellen Ruhe. Das Interöstrusintervall dauert 4-22 Tage (Ø 9 Tage), ist aber von externen Faktoren beeinflusst. So kann sich bei hohen Umgebungstemperaturen das Interöstrusintervall extrem verlängern, es fällt bei einigen Tieren aber auch ganz aus. Bei diesen Tieren gehen die Östren nahezu fließend ineinander über und es liegt eine Dauerrolligkeit vor.

**Hormonell** bleiben in der Phase des Interöstrus die Progesteron- und Östradiolkonzentrationen auf konstant niedrigem Basalniveau.

**Vaginalzytologisch** finden sich vor allem niedrige Intermedärzellen und ein verwaschener Hintergrund. Zu Beginn des Interöstrus können auch vereinzelt neutrophile Granulozyten gefunden werden.

Bei einigen Tieren kann in den ersten Tagen noch ein Verhaltensöstrus beobachtet werden, ohne dass eine Bedeckung dann noch erfolgreich wäre bzw. die Katze den Deckakt noch zuließe.

**Labordiagnostisch** kann der Interöstrus durch die Bestimmung der Östradiol- und Progesteronkonzentrationen identifiziert werden. Bei dauerrolligen Tieren fallen die Östradiolkonzentrationen nicht unter 20 pg/ml.

### Diöstrus oder Pseudogravidität

Die Diöstrusphase bezeichnet die Lutealphase, die sich nach den Ovulationen (spontan oder induziert) ohne Konzeption anschließt.

Die Ovulationen finden ca. 50 Stunden nach dem LH-Gipfel statt, und ein ansteigen der Progesteronkonzentration ist nach weiteren 24 Stunden zu messen. Eine sexuelle Akzeptanz ist nicht mehr vorhanden.

Die Lutealphase dauert 30 - 40 Tage, dann wird im Mittel nach 7 - 10 Tagen (im Einzelfall aber auch bis zu 35 Tagen) in neuer Zyklus eingeleitet (s.o.).

Hormonell ist der Diöstrus gekennzeichnet durch den steigenden Progesteronspiegel, der nach 11 - 15 Tagen sein Maximum erreicht, um dann bis zum 40. Tag wieder auf Basalniveau abzusinken. In dieser Phase kann es zur Ausbildung einer Pseudogravidität kommen, die weniger von verändertem Verhalten als vielmehr durch eine ausgeprägte Anbildung des Gesäuges gekennzeichnet ist.

**Labordiagnostisch** kann wie bei der Hündin ein Vaginalabstrich zur zytologischen Untersuchung bei Verdacht auf Pyometra beurteilt werden, und wie bei der Hündin kann der Nachweis bei einer geschlossenen Pyometra falsch physiologisch ausfallen. Die Progesteronkonzentration steigt auf > 15 ng/ml, zumeist > 20 ng/ml.

Progesteronwerte < 10 ng/ml geben einen Hinweis auf eine nicht stattgefunden Ovulation, also auf die Phase des Interöstrus bzw. eine nicht ausreichende Luteinisierung.

### Gravidität

Die Gravidität bei der Katze dauert in der Regel zwischen 60 und 69 Tage. Da es aber bei Mehrfachkopulationen über mehrere Tage nicht immer möglich ist festzustellen, ob die Ovulationen schon infolge des ersten Deckaktes oder nach einem späteren ausgelöst wurde, kann ein genauer Geburtstermin nicht anzugeben werden. Hormonell verlaufen die Progesteronwerte bei graviden und ingraviden Tieren in den ersten 14 - 20 (-30) Tagen parallel, wobei bei graviden Tieren durchschnittlich höhere Maximalkonzentrationen erreicht werden.

Danach bleibt die Progesteronsekretion bei graviden Tieren erhöht, nimmt aber mit fortschreitender Trächtigkeit ab, um bis zum 60. Tag 1 ng/ml zu erreichen. Im Gegensatz zum Hund sind ab dem 30. Tag auch die Plazenten an der Progesteronsynthese beteiligt und übernehmen ab dem 40. Tag der Gravidität Synthese und Sekretion fast vollständig. Östradiol bleibt auf Basalniveau von < 15 pg/ml und steigt erst präpartal auf Konzentrationen zwischen 20 - 40 pg/ml an.

Unter Progesteroneinfluss kommt es auch zur Gesäugeanbildung. Prolaktin steigt in der zweiten Trächtigkeitshälfte bis kurz vor der Geburt, und bleibt dann bis zum Ende der Laktation auf diesem Niveau. Die Relaxinkonzentration steigt wie bei der Hündin ab dem 21. Tag der Trächtigkeit. Da Relaxin vor allem placentaren Ursprungs ist, bleibt die Konzentration bei ingraviden Katze auf konstant niedrigem Level.

**Labordiagnostisch** kann die Progesteronbestimmung zur Feststellung einer stattgefundenen Kopulation mit anschließender Ovulation herangezogen werden.

Zum Nachweis einer fertilen Bedeckung ist Progesteron eher ungeeignet, Werte < 10 ng/ml sprechen allerdings gegen eine Gravidität.

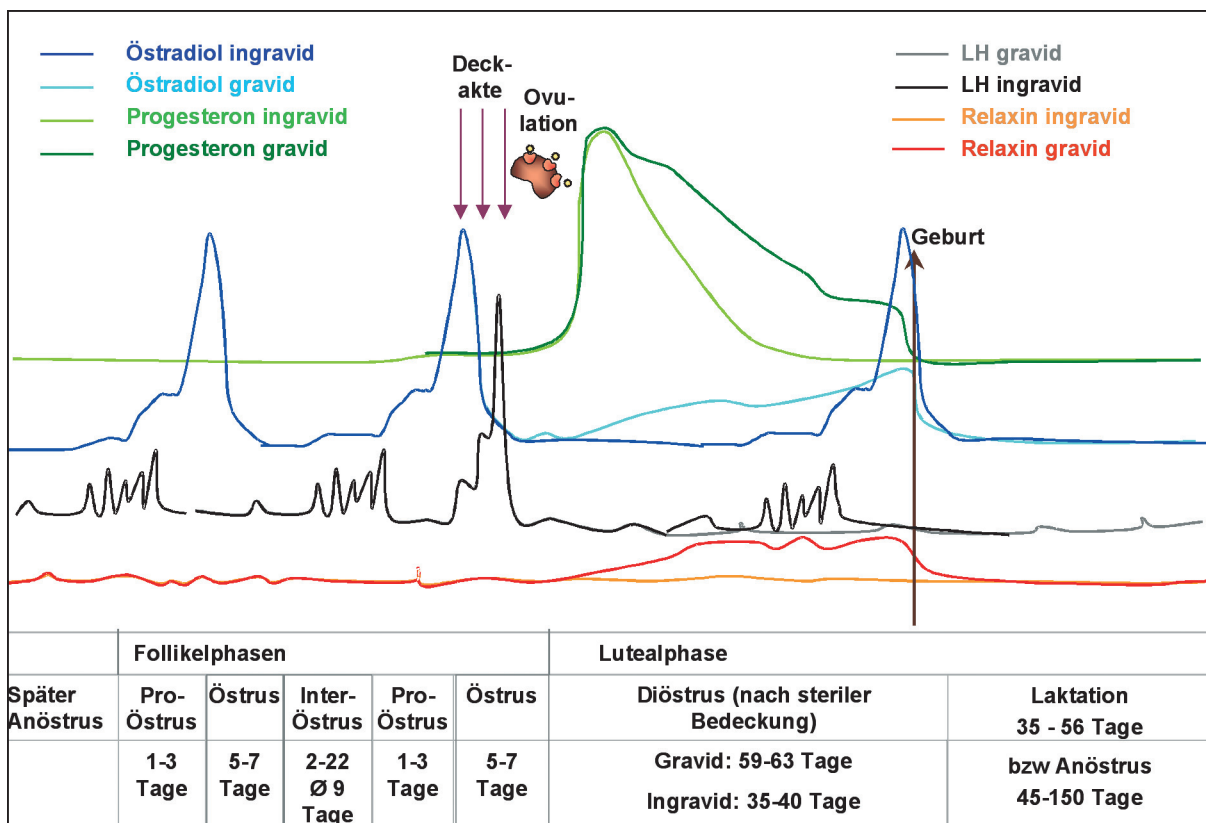
Die Bestimmung von Relaxin ist auch bei der Katze ab dem 25. – 26. Tag nach der Bedeckung zur Trächtigkeitsdiagnose möglich.

## Anöstrus

Im Herbst mit geringerer Tageslichtlänge bildet sich bei der Katze keine neue Follikelwelle mehr. Es folgt die Phase des Anöstrus. Die Zeitdauer ist sehr variabel und wird mit 45 – 150 Tagen angegeben. Sie ist von unterschiedlichen Faktoren abhängig: so spielen u.a. die Rasse, der Einfluss von künstlichem Licht und die Umgebungstemperatur eine Rolle. Damit ist zu erklären, dass der Beginn der Anöstrusperiode von Juni bis Oktober und das Ende mit zweiter Dezemberhälfte bis Ende Februar angegeben wird.

Hormonell ist der Anöstrus gekennzeichnet durch niedrige Progesteron- (< 0.5 ng/ml), Estradiol-17 $\beta$ - sowie LH-Konzentrationen.

**Vaginalzytologisch** ist das Bild geprägt vom fehlenden hormonellen Stimulus. Es finden sich vor allem Basal-, Parabasal- und vereinzelt Intermediärzellen. In der Regel ist es nicht möglich, eine anöstrische Katze von einer kastrierten Katze mit den üblichen **labordiagnostischen** Untersuchungsmethoden zu differenzieren.



Konzentrationsverlauf der Hormone Östradiol, Progesteron, LH (Luteinisierendes Hormon) und Relaxin im Verlauf von Zyklus und Gravidität bzw. Pseudogravidität bei der Katze

Zyklusstadium Intention der Untersuchung	Parameter	Auswertung	Zeitpunkt Folgeunter- suchung
Feststellung des Zyklusstadiums	Progesteron	< 0,5 ng/ml: <b>Anöstrus, Interöstrus bzw. rollig oder kastriert</b>	entfällt
		> 1 ng/ml: <b>Diöstrus oder gravid</b>	nach 3 Tagen
	Vaginalabstrich	niedriges Schleimhautepithel: verwaschenes Hintergrundbild: <b>Interöstrus, Anöstrus oder kastriert</b>	
		hohes Schleimhautepithel, evt. Keratinisierung sich klärendes Hintergrundbild: <b>Proöstrus, Östrus</b>	nach 1 - 2 Tagen
Rolligkeit/ Deckzeitpunkt- bestimmung	Progesteron	nicht zur Deckzeitpunktbestimmung einsetzbar (induzierte Ovulation)	
	Östradiol	> 20 pg/ml (bis > 200 pg/ml möglich): <b>Proöstrus, früher Östrus</b>	nach 1 - 2 Tagen
		< 15 pg/ml: ab Mitte <b>Östrus</b> bis zum nächsten <b>Proöstrus</b> ,	nach 1 - 2 Tagen
	Vaginalabstrich	verhorntes Schleimhautepithel, verwaschenes Hintergrundbild: <b>Proöstrus</b>	nach 1 - 2 Tagen
Verhornung abnehmend, klares Hintergrundbild: <b>Östrus</b>			
Gravidität, Döstrus Interöstrus	Progesteron	> 20 ng/ml: bis ca. 30. Tag <b>Diöstrus</b> bzw. bis ca. 50. Tag <b>Gravidität</b> 10 - 20 ng/ml: <b>Gravidität</b> bis kurz vor Geburt 1 - 10 ng/ml: später	
	Relaxin	negativ: < 25 Tage tragend oder nicht tragend	nach 1 Woche
		positiv: tragend	
	Vaginalabstrich	gemischtes Zellbild, evt. vereinzelt Granulozyten: <b>früher Interöstrus, Diöstrus</b>	
gemischtes Zellbild (v. a. niedriges Schleimhautepithel) verwaschenes Hintergrundbild: <b>Interöstrus, Diöstrus</b>			

**Tabelle 1: Labordiagnostik:** Was untersuche ich wann während des Zyklus?

Follikel- phase	Zelltyp	Parabasal- zellen	Intermediär- zellen	Superfizial- zellen	Schollen	Hintergrundbild	RBC	WBC
Ende Inter- bzw Anöstrus	später Interöstrus	+	++	++	-	verwaschen sich langsam klärend	-	-/+
F1	Proöstrus	(+)	+(+)	++	(+)	fast klar	-/+	-
F3		-	+	+++	++	klar	-	-
F5	Östrus	-	-/+	++	++	klar	-	-
I1	Interöstrus	-	-/+	++	++	fast klar	-	-/+
I4		-/+	++	++	(+)	verwaschen	-	-

**Tabelle 2:** Veränderungen im vaginalzytologischen Bild während des Zyklus (Ausstrich der Katze)  
(F: Follikelphase, I: Interöstrus, RBC: red blood cells, WBC: white blood cells)