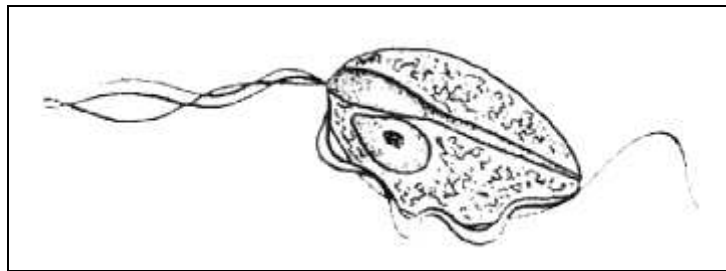


***Trichomonas foetus* jako patogen odpowiedzialny za biegunki u kotów**

Patogen

Trichomonas foetus jest pierwotniakiem z rzędu *Trichomonadidae*. Posiada on trzy rzęski w części przedniej oraz jedną rzęskę tylną. Ich stwierdzenie metodą mikroskopową możliwe jest – podobnie jak w przypadku pierwotniaków z rodzaju *Giardia* – jedynie w świeżo wydalonym kale.



Występowanie

Trichomonas foetus znany jest od dawna jako przenoszony drogą płciową drobnoustrój chorobotwórczy występujący u bydła, odpowiedzialny między innymi za poronienia, zapalenie macicy i bezpłodność. W przypadku bydła dzięki wprowadzeniu sztucznej inseminacji drobnoustrój ten udało się wyeliminować.

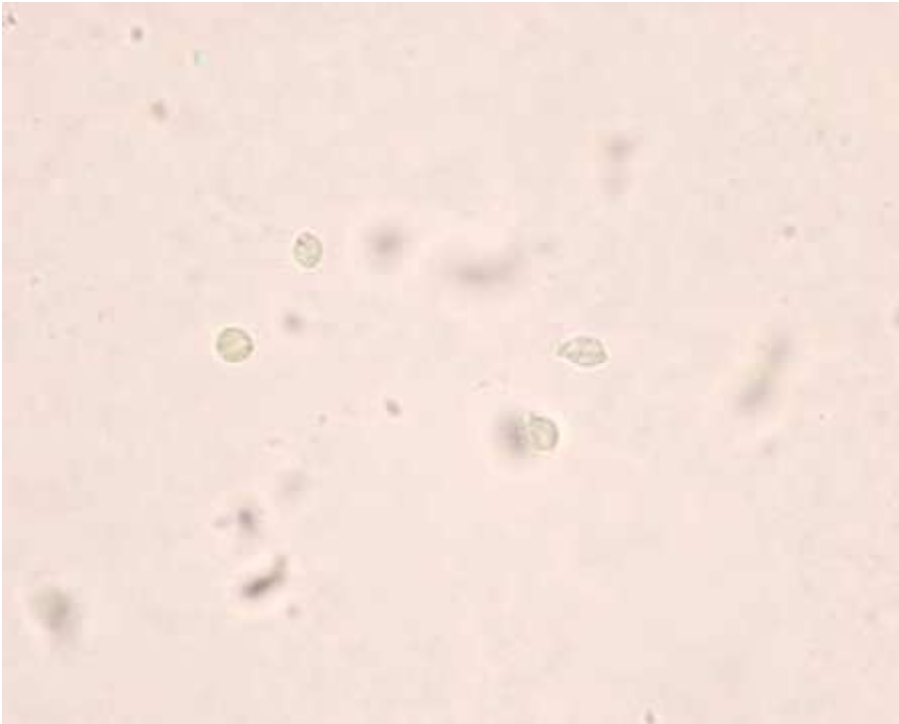
Pierwotniak *Trichomonas foetus* występuje także w przewodzie pokarmowym oraz w obrębie nosowych błon śluzowych u świń, lecz jak dotąd nie stwierdzono jego patologiczności dla tego gatunku. Pierwsze doniesienia o obecności tego pierwotniaka w kale kotów cierpiących na chroniczne biegunki odnotowano w roku 1996. Dotyczyły one w większości młodych kotów w wieku poniżej jednego roku oraz gospodarstw domowych posiadających kilka kotów, przy czym problem dotyczył głównie kotów rasowych (kotów bengalskich, kotów syjamskich, kotów rasy Main Coon oraz kotów abisyńskich).

Rozprzestrzenianie

Wśród kotów drobnoustrój ten rozprzestrzenia się drogą pokarmową poprzez kontakt z zakażonymi odchodami. Nie są znane przypadki przeniesienia drobnoustroju z bydła bądź świń na kota.

Patogeneza

Drobnoustrój bytuje w jelicie grubym i może wywoływać stany zapalne jelit połączone z trudnymi do leczenia i długotrwałymi biegunkami. W badaniu ultrasonograficznym zaobserwować można pogrubienie błony śluzowej jelita, a histologia biopsji jelitowej wykazuje z reguły łagodne, a czasem także znaczne zmiany zapalne połączone z naciekiem limfocytarnym i plazmocytarnym. Z histologicznego punktu widzenia nie ma możliwości odróżnienia stanu zapalnego jelit wywołanego tym pierwotniakiem od stanów zapalnych o innym podłożu.



Obraz kliniczny

U chorych zwierząt obserwuje się typowe przy zapaleniu jelita grubego częste biegunki o stosunkowo niewielkiej objętości, czasem z domieszką śluzu i krwi. Biegunkom często towarzyszy bolesne parcie, a także niekontrolowane stolce, przy czym z reguły nie obserwuje się zaburzeń ogólnego samopoczucia zwierzęcia. Równie rzadko obserwuje się podwyższoną ciepłotę ciała. Jeżeli biegunki utrzymują się przez dłuższy czas, może dojść do zapalenia błony śluzowej odbytu, co dla chorego zwierzęcia jest szczególnie bolesne. Z reguły nie obserwuje się utraty wagi ciała.

Przebieg

Nieleczone, biegunki przybierają postać przewlekłą bądź pojawiają się z przerwami i utrzymują się przez okres 6-9 miesięcy. W sporadycznych przypadkach obserwowano biegunki utrzymujące się nawet przez kilka lat. Nawet u zwierząt nieleczonych następuje samoczynne ustąpienie choroby, przy czym drobnoustrój wydalany jest nadal - choć w mniejszych ilościach - przez stosunkowo długi okres, nawet do 5 lat.

Niewiele natomiast wiadomo o zakażeniach drogą płciową u kotów - analogicznie do zakażeń u bydła. Obecność pierwotniaka *Trichomonas foetus* w treści macicznej stwierdzono jedynie u jednej kotki z ropomaciczem leczonej przez dłuższy glukokortykoidami. Istnieje jednak ryzyko, iż u kocurów, u których nie występują objawy kliniczne – podobnie jak u byków rozplodowych – drobnoustrój może bytować w okolicy napletka.

Diagnoza

Istnieje cały szereg mniej lub bardziej czułych metod diagnostycznych. Diagnostyka bezpośrednia odbywa się na podstawie świeżej próbki stolca. Jeżeli wskutek zapalenia jelita wraz ze stolcem wydzielany jest śluz, do badania należy wykorzystać śluz, gdyż zawiera on szczególnie dużą liczbę pierwotniaków. Należy pobrać niewielką ilość kału lub śluzu (na przykład z użytego wcześniej termometru), nanieść próbkę na nośnik oraz zmieszać ją z kroplą roztworu soli kuchennej. Tak przygotowaną próbkę nakrywamy szkiełkiem wierzchnim. *Trichomonas foetus* bytuje w jelicie

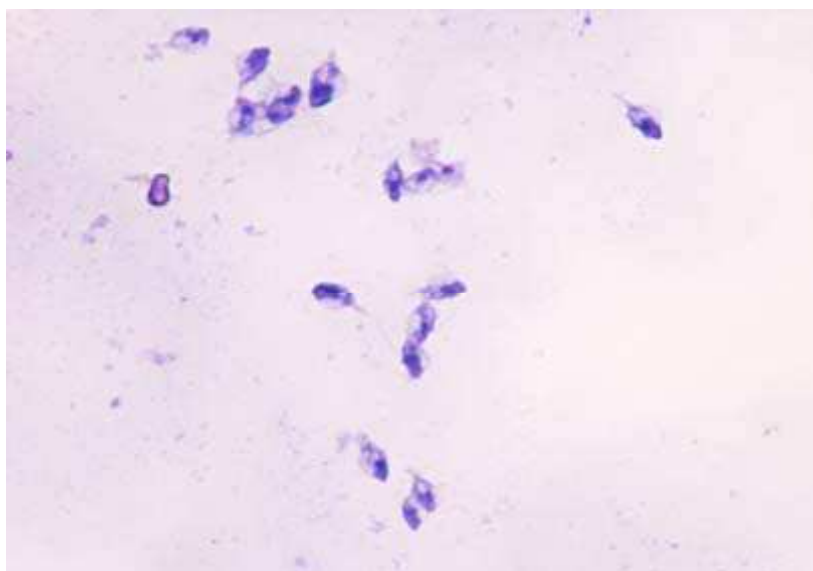
grubym w postaci niewielkiego, ruchliwego trofozoitu (stadium troficzne), który dzięki swojej budowie morfologicznej i ruchliwości jest bardzo dobrze widoczny pod mikroskopem (obiektyw 20 lub 40).

Same rzęski z reguły nie są widoczne, widoczny jest jedynie ich ruch. Drobnoustrój przypomina kształtem kijankę, a wzdłuż jego boków biegnie ruchliwa, falująca błona. Sposób poruszania się drobnoustroju wydaje się być nieskoordynowany. Czułość metody bezpośredniej można dodatkowo zwiększyć badając kilka próbek kału.

W diagnostyce różnicowej w rachubę wchodzi pierwotniak z rodzaju *Giardia*, ten posiada jednak dwa jądra.

Po wybarwieniu u *T. foetus* widoczne jest pojedyncze jądro oraz rzęski, a raczej ich ruch. Jeżeli zakażony kot leczony jest ze względu na nawracające biegunki przez dłuższy czas antybiotykami, liczba wydalanych przez zwierzę trofozoitów jest z reguły stosunkowo niewielka. Dlatego też konieczne jest zastosowanie bardziej czułych metod diagnostycznych, na przykład hodowli lub PCR.

Posiłkując się diagnostyką stosowaną u bydła podjęliśmy próbę wyhodowania *T. foetus* na odpowiednim podłożu (podłoże *Trichomonas Medium* firmy Heipha). Podłoże to stanowiła specjalna zawiesina w probówkach przeznaczona specjalnie do hodowli rzęsiśtek i hamująca rozwój bakterii, a także drożdży i pleśni. W probówce zawierającej 10 ml zawiesiny umieszczono próbkę kału wielkości ziarenka grochu. Ze względu na stosunkowo rzadką konsystencję kału selekcji próbek do badania dokonano z materiału rutynowego nie uwzględniając wcześniejszych informacji. Inkubacja przebiegała wstępnie w temperaturze 28°C przez okres 48 godzin, następnie przy pomocy zakraplacza pobierano kroplę zawiesiny hodowlanej przenosząc ją na nośnik i przykrywając szkiełkiem wierzchnim. Następnie preparaty poddawano badaniu mikroskopowemu. Jeżeli wynik próbki był negatywny, dana hodowla poddawana była dalszej inkubacji przez kolejne 10 dni, a po upływie tego czasu badaniu mikroskopowemu. Z dziesięciu próbek część umieściliśmy na stosowanym w laboratoriach amerykańskich podłożu InPouch™TF zgodnie z zaleceniami producenta. W tym samym czasie inne próbki materiału wielkości ziarenka grochu poddane zostały badaniu w kierunku *Trichomonas foetus* metodą PCR.



Wyniki

Hodowla:

Wstępnie poddano hodowli 135 próbek wykorzystując w tym celu specjalne, przeznaczone do hodowli rzęsiśtek podłoże firmy Heipha, a w przypadku 10 innych próbek zastosowano podłoże InPouch™TF. W żadnej z próbek nie udało się wyhodować *Trichomonas foetus*.

PCR:

T. foetus wyizolowano w 9 ze 124 przebadanych próbek. O uzyskaniu pozytywnych wyników poinformowano gabinety weterynaryjne, które nadesłały dane próbki. Okazało się, iż koty, u których uzyskano wynik pozytywny, należą w większości do właścicieli posiadających większą liczbę kotów (3-5).

Wychodząc z założenia, iż w wyniku transportu próbek pierwotniak traci zdolność do życia i rozmnażania się, przesłaliśmy podłoże hodowlane firmy Heipha do ww. gabinetów, aby umożliwić natychmiastowe umieszczenie posiadających temperaturę ciała próbek kału pobranych od kotów, u których wyizolowano *T. foetus*, oraz od pozostałych kotów tego samego właściciela w podłożu hodowlanym. Tym razem hodowla drobnoustroju przyniosła oczekiwane rezultaty. Pasożyta wyizolowano w dwóch z pięciu odesłanych preparatów pochodzących od kotów tego samego właściciela, w innym przypadku natomiast wynik pozytywny uzyskano w jednej z trzech próbek pobranych od kotów tego samego właściciela. Następnie wynik analizy mikroskopowej potwierdzono metodą PCR.

Interpretacja

W przypadku pierwotniaka *Trichomonas foetus* badanie PCR jest metodą najbardziej wrażliwą i odznacza się najwyższą specyficznością w kierunku tego drobnoustroju. Hodowla wchodzi w grę jedynie wówczas, gdy istnieje możliwość natychmiastowego umieszczenia świeżej próbki kału w podłożu hodowlanym. Nie potwierdzono spotykanej w literaturze opinii dotyczącej częstotliwości występowania *T. foetus* u kotów na poziomie 30%, lecz uzyskany wynik jest nadal zbyt niski. W przypadku kotów opisywanych w literaturze w grę wchodziły jednak jeszcze inne kryteria selekcji: badaniami objęte były zwierzęta młode, pochodzące od właścicieli posiadających więcej kotów, koty cierpiące na przewlekłe biegunki, oraz koty, u których biegunki miały charakter nawracający po leczeniu zakażenia pierwotniakami z rodzaju *Giardia*.

Leczenie

Pierwotniak *Trichomonas foetus* charakteryzuje się opornością na fenbendazol i metronidazol, czyli na środki stosowane zwykle do leczenia zakażeń pierwotniakami z rodzaju *Giardia*. Pomimo to w niektórych przypadkach podanie antybiotyku (np. inhibitora girazy lub sulfonamidów) łagodzi kliniczne objawy związane z biegunkami, jednak po odstawieniu leku często stosunkowo szybko następuje nawrót choroby. Najprawdopodobniej zastosowanie antybiotyku pozwala na wyeliminowanie interakcji pomiędzy florą jelitową a pierwotniakiem. W oparciu o obserwacje poczynione podczas leczenia zakażeń rzęsistkami u gołębi (Gookin et al., 2006) zastosowano ronidazol. Lek aplikowany był doustnie w dawce 30-50 mg/kg raz dziennie. Podanie leku spowodowało natychmiastową poprawę konsystencji stolca. Lek podawano przez 14 dni, a jego działanie monitorowane było na bieżąco metodą PCR. Odchody wszystkich leczonych kotów były negatywne przez pół roku.

Ponieważ ronidazol nie jest dopuszczony do stosowania u kotów, konieczna jest zmiana przeznaczenia leku. Jak dotąd nie obserwowano skutków ubocznych ani toksyczne go działania leku u kotów. Jednak ze względu na szkodliwy wpływ na płód leku nie należy stosować u zwierząt ciężarnych. Ponieważ teratogenne i mutagenne działanie ronidazolu opisywano również u ludzi, przed zastosowaniem leku u kota kwestię leczenia należy uzgodnić z właścicielem zwierzęcia. Zanim zastosuje się ronidazol, można próbować uzyskać poprawę konsystencji stolca lekko strawną dietą oraz pożywieniem bogatym w surowe włókna. Jeżeli uda się uzyskać zadowalający rezultat, możliwa jest całkowita rezygnacja z ronidazolu, gdyż liczba pasożytów zmniejsza się w miarę rozwoju układu odpornościowego zakażonego zwierzęcia.